医療機器めぐり 第33回

Medical equipment

医療技術部
視能訓練課

走査型超広角眼底撮影装置 CLARUS700

はじめに

眼底は人の体で唯一、血管や神経組織を直接観察することができる場所です。そんな眼底には、目や全身の病気の早期発見につながる大事な情報がたくさん詰まっています。

早期発見のために

人間が受ける情報の8割は視覚からといわれています。情報化が進む現代社会において「見えること」は、より高い生活の質を維持するために重要な要素です。近年の中途失明の原因は緑内障、糖尿病網膜症、加齢黄斑変性症などがあげられ、視力の低下に気づいた時には病状が進行していることも多々見受けられます。これらの網膜や視神経の病気の早期発見、治療経過を観察するために欠かすことのできない検査のひとつが眼底検査です。

眼底検査とは

眼底検査は、この眼球の奥にある網膜・血管・視神経乳頭などを調べる検査です。網膜は眼球の一番奥に位置し、角膜を通して入ってきた情報を脳に伝える重要な役割を持つ組織です(図)。眼底を詳細に調べるために、散瞳薬という瞳孔を広げる薬を点眼します。眼底検査の方法には、倒像鏡などを使用して医師が直接検査を行うものと、眼底カメラなどの撮影装置を用いて行うものがあります。

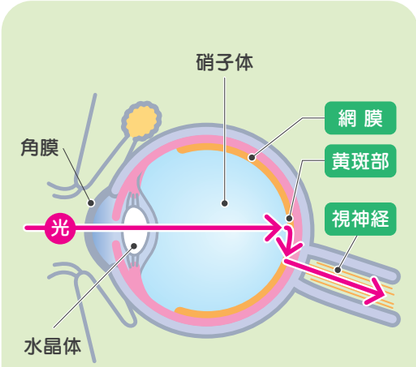

図：眼の構造

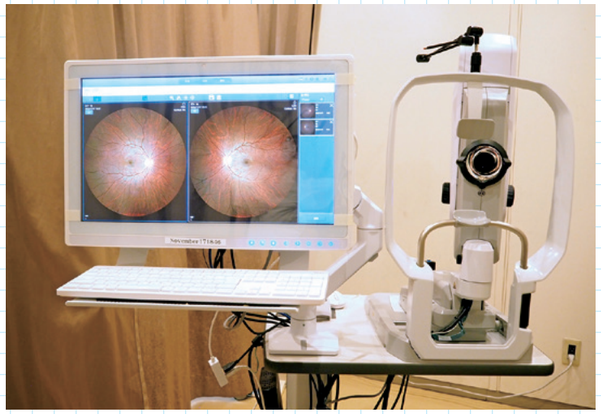

CLARUS700

検査の様子

顔を乗せて機械内部の✤のマークの中心を見てもらいます。撮影時にフラッシュが光り一瞬まぶしさを感じますが痛みなどはありません。

CLARUS700の特徴

Check.1 超広角撮影

従来の眼底カメラでは1回で50度の範囲と、網膜のごく一部しか撮影することができませんでした。

今回導入したCLARUS700では、1回で133度の広角画角の撮影ができるようになりました。さらに、撮影部位を変えて画像を重ね合わせることにより水平200度・垂直200度の超広角画像を取得することができます。

Check.2 自然色・高解像度

光源に赤色、緑色、青色の3色のLEDレーザー光を採用しており本来の眼底に近い自然色カラー画像を得ることができ、明瞭で高解像度の画像を取得することができます。

今までは撮影が困難であった周辺部の網膜剥離や網膜出血などの撮影が可能となり、病気の早期発見と適切な治療がより迅速に行えるようになりました。

従来カメラで撮影した画像

CLARUS700で撮影した画像

正常眼底

黄斑部を中心としたわずかな範囲しか撮影できませんでした。

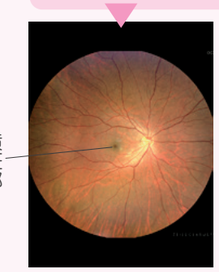

正常眼底

従来よりも一度で広範囲の撮影が可能になりました。

裂孔原性網膜剥離

従来の眼底カメラでは撮影することができなかった網膜周辺部の病変を撮影することができます。

糖尿病網膜症 蛍光眼底造影

特殊なフィルターを通すことで蛍光色素が白く写ります。血管の詰まりや血液成分の漏れを撮影します。

おわりに

従来の眼底カメラから性能が格段に向上したCLARUS700の導入により、これまで以上に精密な眼底検査が可能となりました。また、当院が導入したモデルは*蛍光眼底造影検査にも対応しています。

眼科検査で疑問に思ったことや気になることがありましたら遠慮なく視能訓練士までご相談ください。

*蛍光眼底造影検査
瞳孔を広げる目薬を点眼し、腕の血管から蛍光造影剤を点滴で入れながら、眼の奥の血管や網膜などを連続で撮影します。網脈絡膜疾患の診断と治療に必要不可欠な検査です。検査時間は15分程度。

視能訓練課
視能訓練士
中山 恵美子
なかやま・えみこ

視能訓練士は 1971 年に施行された国家資格です。迅速かつ正確にデータを提出できるように視能訓練課一同、日々尽力しています。